

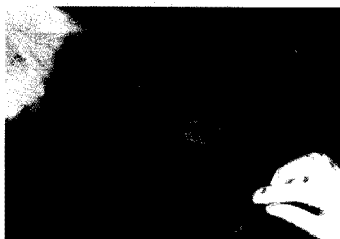
Заразен нодуларен дерматит Lumpy skin disease



Фигура 1. Слизести изтечения от очите при говедо, болно от заразен нодуларен дерматит



Фигура 2. Възловидни изменения по кожата на цялото тяло при говедо, болно от заразен нодуларен дерматит



Фигура 3. Разязвени изменения по кожата при говедо, болно от заразен нодуларен дерматит

БОЛЕСТТА

Заразният нодуларен дерматит е силно заразна вирусна болест по едрите преживни животни, характеризираща се с треска и изрив от възловидни образувания по кожата.

Болестта води до намален или изгубен млеконадой, вреди на качеството на кожата и нанася големи икономически загуби, вследствие ограничаване на търговията и невъзможност за движение на едри преживни животни и продукти от тях, от засегнатите региони.

НАЧИН НА ЗАРАЗЯВАНЕ

Предаването и разпространение на болестта става механично, чрез комари, мухи и други насекоми и кърлежи, а също така и чрез директен контакт между здрави и болни животни. Контаминирани с вируса фуражи, водопои, оборудване, превозни средства и постеля, също могат да бъдат източник на инфекция.

КЛИНИЧНО ПРОЯВЯВАНЕ

По-тежко боледуват млекодайните породи говеда, в пика на лактация и младите животни. Характерна е треската, придружена от депресия, застояване, слюнотечение и слизести изтечения от очите (фиг. 1), които може да бъдат последвани от конюнктивит, а в някои случаи и от слепота. Обикновено лимфните възли са видимо уголемени.



Телефон за контакт:
02 915 98 42